Ein Beitrag

zur

Lehre von der Erblichkeit des grauen Staars.

Inaugural-Dissertation

zur

Erlangung der Doctorwürde

in der

Medicin, Chirurgie und Geburtshilfe

unter dem Præsidium

von

Dr. **A. Nagel,**

o. ö. Professor der Augenheilkunde u Vorstand der ophthalmiatrischen Klinik zu Tübingen

vorgelegt

der medicinischen Facultät der Universität Tübingen

von

G. F. A. Appenzeller

approb. Arzt aus Reutlingen.

Tübingen, 1884.

Druck von Heinrich Laupp.

1844215

Dass, wie andere Krankheiten, so auch solche der Augen (namentlich der graue Staar) oder die Anlage dazu sich vererben können, ist eine längst bekannte und unbestrittene Thatsache; aber gerade beim grauen Staar spielt die Erblichkeit eine so bedeutende Rolle, dass es fast auffallen muss, bei den neueren Schriftstellern auf ophthalmologischem Gebiete das Factum der Vererbung des Staars von Eltern auf Kinder nur sehr kurz und beiläufig erwähnt zu finden. Andererseits darf jedoch auch die Häufigkeit dieser Vererbung nicht überschätzt werden, um nicht Verhältnisszahlen als Resultat zu erhalten wie z. B. Maunoir, nach dessen Berechnung von 39 Staaren 10 erblich sind*). Bei der Wichtigkeit des erblichen Einflusses in Beziehung auf die Aetiologie des grauen Staars ist es wünschenswerth über die Art wie und über die Umstände unter denen die Vererbung der Cataract zu Stande kommt, Näheres zu wissen. Ehe man jedoch den Zusammenhang wird verstehen, die hier giltigen Gesetze wird formuliren können, wird es nöthig sein, eine grössere Anzahl genau beobachteter Thatsachen, an denen es bisher noch sehr fehlte, zu sammeln und zu vergleichen.

Einen Beitrag in diesem Sinne sollen nachfolgende genauer untersuchte Fälle aus der Tübinger Augenklinik liefern, welche

*) Cornaz, Des abnormités congénitales des yeux et de leurs annexes. Lausanne 1848. p. 123.

Herr Professor Nagel dem Verfasser, früheren Assistenten an dieser Anstalt, bereitwilligst zur Veröffentlichung überliess. Dieselben sind theils vom Verfasser selbst beobachtet, theils älteren Krankheitsjournalen der Klinik entnommen.

Bei den folgenden allgemeinen Erörterungen folge ich Bollinger*).

»Der Begriff der Erblichkeit wird sehr verschieden aufgefasst. Wenn von einer Seite nur dann von Erblichkeit gesprochen wird, wenn Vater und Mutter zur Zeit der Zeugung bereits kenntlich an derselben Krankheit leiden, oder wenn die Kinder bei der Geburt oder bald darauf schon deutlich die kritische Krankheit zeigen, so ist diese Auffassung eine offenbar zu enge. Wissen wir doch aus vielfältigen Erfahrungen, dass Krankheiten häufig vorhanden sind, ehe sie erkannt werden, dass abnorme Anlagen zur Vererbung ausreichen, wenn sie auch erst später zur kenntlichen Krankheit sich entwickeln. Als allgemeines Characteristikum der pathologischen Erblichkeit dürfte gelten:

Wir nennen eine Krankheit dann vererbt, wenn sie unter Ausschluss äusserer Einflüsse in demselben Alter zur Entwicklung kommt wie bei den Eltern. Allerdings ist die Bedeutung äusserer Einflüsse häufig schwer abzuschätzen, besonders wenn die Kinder, wie dies nahezu die Regel ist, unter denselben äusseren Verhältnissen leben, wie ihre Erzeuger.

Aus einander zu halten sind die Begriffe »hereditär« und »congenital«, wenn sie auch combinirt vorkommen; wird ein Kind gesunden Eltern mit einer Missbildung geboren, so ist diese wohl congenital, aber nicht ererbt. Wahre erbliche Krankheiten gehen entweder durch die Vermittlung des Eies oder Samens oder später intrauterin von der Mutter auf das Kind über«.

Bollinger unterscheidet:

»Direkte Vererbung, wenn die Krankheiten der Eltern oder die Anlage hiezu, sei es von einer Seite oder von

---

*) Bollinger, Ueber Vererbung von Krankheiten, Separatabdruck aus den Beiträgen zur Biologie. Jubiläumsschrift für Geheimrath von Bischoff. 1882. S. 4.

beiden, ohne Weiteres auf die Kinder übergehen. Leiden beide Eltern an derselben Krankheit oder Krankheitsanlage, wie dies bei Blutsverwandten öfters vorzukommen pflegt, so entsteht eine potenzirte oder combinirte Vererbung. Wenn bei der Vererbung einzelne oder mehrere Generationen übersprungen werden, wenn die Vererbung von Grosseltern, Onkeln oder Tanten ausgeht, so sprechen wir von indirekter oder latenter Vererbung, ein Vorkommniss, das besonders häufig bei Geisteskrankheiten, bei der Hämophilie und Daltonismus beobachtet wird.

Ausser von direkter und indirekter Erblichkeit reden wir von collateraler Erblichkeit, wenn die Geschwister an derselben Krankheit leiden, ohne dass bei Eltern oder Voreltern ein ätiologisches Moment nachweisbar ist«.

Was über die Vererbung von Augenkrankheiten im Allgemeinen bekannt ist, findet sich zum grössten Theile zusammengestellt in dem neuesten Werke von Magnus *); auf dasselbe kann hier verwiesen werden.

Die Literatur ist besonders reich an Fällen, wo der Augenfehler sich in der nämlichen Form auf Kinder fortpflanzte, doch giebt es auch mehrfache Beispiele, dass ein Variiren der ererbten Missbildung stattfinden kann.

Nach eigener Beobachtung fügt Magnus hinzu, dass aus 21 Ehen, in denen Mann oder Frau oder beide zur Zeit der Eheschliessung blind waren, neben 41 sehenden Kindern 8 Kinder mit angeborener Sehstörung hervorgingen, darunter 2mal Cataracta congenita.

Von grossem Interesse ist eine Mittheilung von Cunier **) über eine Familie, in welcher seit dem Jahre 1637 nicht weniger als 125 Mitglieder mit angeborener Nachtblindheit belastet gewesen sind. Ferner eine Beobachtung von Magnus (l. c. p. 141) über die abweichende Form in der von einer Mutter, welche aus einer Familie mit congenitaler Retinitis pigmen-

*) H. Magnus, Die Blindheit, ihre Entstehung und Verhütung. Breslau 1883. S. 133 ff.

**) Annales d'Oculistique. I. 2. p. 31.

tosa stammt und selbst daran leidet, Sehstörungen auf die Kinder übergingen. Drei Kinder litten an congenitaler Amblyopie und totaler Farbenblindheit, ohne Hemeralopie und bei normalem ophthalmoskopischem Befunde, ein viertes Kind hatte gesunde Augen.

Dass erworbene und zwar auch im späteren Leben erworbene Defecte an den Augen sich vererben, ist durch verschiedene Beobachtungen festgestellt, insbesondere auch durch Experimente bestätigt. Samelsohn *) erhielt von 2 Kaninchen, die beide an Impftuberkulose der Iris litten und von denen das Männchen einen Bulbus durch Enucleation verloren hatte, Junge mit einseitigem Microphthalmos. Deutschmann **) erhielt von einem Männchen mit Impftuberkulose der Iris und einem Weibchen mit artificieller Cataract Junge mit Chorioretinitis bez. Phthisis bulbi; von demselben Männchen mit einem Weibchen, welches in Folge von Injectionen in den Glaskörper chorioiditische Veränderungen erlitten hatte, ein Junges mit doppelseitigen Iris- und Aderhautcolobom. Brown-Séquard ***) erhielt von einem Meerschweinchen, dem ein Auge enucleirt war, Junge mit theils einseitigem, theils beiderseitigem Anophthalmos. Sehr interessante Ergebnisse erhielt der letztere Forscher, wie Dupuy †) berichtet, über Vererbung gewisser Nervenstörungen am Auge. Wurde einem Paare von Meerschweinchen der Sympathicus am Halse durchschnitten oder das obere Halsganglion exstirpirt, so zeigten sämmtliche Jungen ganz ähnliche Störungen, als wenn ihnen der Halssympathicus durchschnitten wäre. Die Lider waren halb geschlossen, die Pupillen sehr eng, der Bulbus etwas kleiner als normal, die Ohren grösser, dicker und stärker behaart, dagegen zeigte die Membrana nictitans keine Abweichung, auch bestand keine abnorme Thränenabsonderung und Temperaturerhöhung. Zuweilen bestand Hornhauttrübung oder Cataract. War das männliche Thier

*) Centralbl. f. d. medic. Wissensch. 1880 Nr. 17. Referat in Nagel's Ophth Jahresbericht f. 1880 p. 202—203.

**) Klin. Monatsbl. f. Augenh. 1880. p. 507.

***) Gaz. méd. de Paris 1880. p. 638.

†) Nagel's ophth. Jahresbericht f. 1876 p. 164.

OPHTHA... LIBR...

auf der einen, das weibliche auf der andern Seite operirt worden, so zeigten die Jungen beiderseitige Störung; dies war auch der Fall, wenn bei beiden Eltern die Operation auf der rechten Seite, nicht jedoch wenn sie auf der linken Seite vorgenommen war; im letzteren Falle zeigten die Jungen bald einseitige, bald beiderseitige Störung. Die Fortdauer der Störung konnte durch 5 Generationen verfolgt werden.

Wenn durch Verletzung eines Corpus restiforme Protrusion der Augen hervorgerufen war, zeigten die Jungen gleichfalls Protrusion und zwar beider Augen, wenn bei den Eltern auch nur einseitige Protrusion stattgefunden hatte. Während der Exophthalmos bei den operirten Thieren theils durch Hyperämie der weichen Orbitalgewebe, theils durch active Vortreibung bedingt war, bestand bei den Abkömmlingen keine Hyperämie oder Hypertrophie, sondern die Augäpfel selbst waren, besonners in der Längsaxe, vergrössert.

In fast allen Fällen konnte durch die Section festgestellt werden, dass bei den mit der Störung geborenen Thieren keine sichtbare Störung im Sympathicus oder den Corpora restiformia bestand. Nach Sympathicusdurchschneidung wurden einige Male deutliche Zeichen von Atrophie der betreffenden Hirnhälfte vorgefunden.

Zur Erklärung dieser Thatsachen führt Verf. die Erfahrung Brown-Séquard's an, dass ein krankhafter Zustand des Nervensystems leicht erblich übertragen wird. Die krankhaften Veränderungen in den durchschnittenen sympathischen Nerven und Corpora restiformia scheinen krankhafte Vorgänge in den entsprechenden Theilen der jungen Thiere in utero oder bald nach der Geburt zur Folge gehabt zu haben und es ist sehr bemerkenswerth, dass bei vergleichsweise niedrig stehenden Thieren »die Tendenz beinahe sicher zur Wirklichkeit wird«.

Das Wesentlichste über die Vererbung des grauen Staars findet sich kurz zusammengefasst in verschiedenen älteren Werken z. B. bei Himly*), der sich auf Beobach-

*) Himly, Die Krankheiten und Missbildungen des menschlichen Auges. 1843. Band II. S. 238.

tungen von Richter, Saunders, Adams, Schindler, Dupuytren, Weller, Carron du Villards, Lusardi, Beer, Bloch, v. Ammon beruft; in neuerer Zeit bei Darwin*). Letzterer sagt:

»Grauer Staar oder Trübung der Krystalllinse wird häufig bei Personen beobachtet, deren Eltern in gleicher Weise afficirt waren, und auch oft in einem früheren Alter bei den Kindern als bei den Eltern. Gelegentlich leidet mehr als ein Kind in einer Familie auf diese Weise, von dem eines der beiden Eltern oder eine andere Verwandtschaft die senile Form der Krankheit darbietet. Betrifft der graue Staar mehrere Glieder einer Familie in derselben Generation, so sieht man oft, dass er ungefähr zu demselben Alter bei einem jeden auftritt, z. B. können in einer Familie mehrere Kinder oder junge Personen an ihm leiden, in einem andern mehrere Personen eines mittleren Alters.«

Die Vererbung betrifft nur die Linsentrübung im allgemeinen, nicht die Form des Staars. Oft zeigen die Kinder Schichtstaar, während die Eltern mit Totalstaar behaftet waren; sehr häufig sind Complicationen vorhanden, wie z. B. Aniridie und Microphthalmos, nicht selten auch sonstige angeborene Missbildungen, Anomalieen des Skelets, z. B. Klumpfuss. Die Vererbung des Staars geht oft mehrere Generationen hindurch.

Cataract entwickelt sich oft unter dem Einflusse anderer Augenleiden, wie z. B. des Glaukoms, der Myopie, der Retinitis pigmentosa, Krankheiten, die selbst in hohem Grade vererbbar sind, sowie im Gefolge und im Verlauf eines constitutionellen Leidens, das sich vererbt, so z. B. der Syphilis**), ebenso des Diabetes mellitus, bei dem ebenfalls ein ziemlich bedeutender Procentsatz seine Entstehung einer vererbten neuropathischen Anlage verlangt. Diese mehr mittelbare Art der Vererbung des Staars verdient bei der Verbreitung der Myopie

*) Darwin, Das Variiren der Thiere und Pflanzen. Deutsch von Victor Carus. II. Band S. 11.

**) Namentlich Cataracta accreta congenita mit Amaurose wird als Folge ererbter Syphilis betrachtet. Ein Beispiel bei Mooren, Fünf Lustren ophthalmologischer Wirksamkeit 1882. p. 298.

und der enormen Erblichkeit von Neuropathien und Geisteskrankheiten wohl beachtet zu werden *).

Eine Reihe von Beobachtungen, die Erblichkeit des Staars betreffend, habe ich aus der mir zugänglichen Literatur in Folgendem zusammengestellt.

In einer gräflichen Familie **) hatte der Vater den grauen Staar gehabt, der Sohn wieder, dieser letztere hatte mit der ersten Frau viele Kinder, meist Söhne, die fast alle vor dem 12. Jahr den grauen Staar bekamen. Mit einer zweiten Frau erzeugte er wieder mehrere Kinder, meist Töchter, jedoch auch Söhne, und diese letztere blieben sehend, die Töchter aber wurden beinahe alle vor dem 8. Jahre staarblind. Es bestätigt dieses Beispiel die Erfahrung, dass die erbliche Disposition nicht allein die Entstehung der Catarakt vor der Geburt, sondern auch nach derselben und nicht selten in demselben Lebensalter wie bei den Eltern bedingen kann.

Bauer ***) berichtet von 2 Brüdern, welche mit Microphthalmos und Cataract geboren waren. Die Eltern hatten gesunde Augen, später im 52. Jahre wurde die Mutter cataractös.

Steinhausen †) (s. mediz. Zeitung für Heilkunde in Preussen 1835 N. 49) erzählt, dass ein Mensch, der durch einen Sturz vom Pferde auf beiden Augen staarblind geworden, eine Tochter zeugte, die im 7. Jahr staarblind wurde, die zweite im 10ten, die jüngste im 20ten. Der Bruder jenes Mannes zeugte eine Tochter, die schon im 5. Jahre Cataracta capsularis punctata bekam.

---

*) 1857—1866 war unter 17701 Geisteskrankheiten der bairischen Kreisirrenanstalten bei 3330 Irren (30%) die Erblichkeit nachweisbar. Aerztl. Intelligenzblatt 1873. 10. München.

**) Seiler, Beobachtungen ursprünglicher Bildungsfehler etc. Dresden 1833. S. 62. und v. Ammon, Krankheiten und Bildungsfehler des menschl. Auges. Berlin 1841. Band III S. 70.

***) v. Ammon, Zeitschr. f. Ophth. III. p. 78.

†) Himly, Die Krankheiten und Missbildungen des menschl. Auges. Berlin 1843. II. Theil S. 239.

Lusardi*) operirte an einem Tage einen seit 30 Jahren staarblinden Mann und dessen 5 blindgeborene Kinder. Derselbe Autor berichtete von 3 staarblind geborenen Geschwistern, 2 Mädchen, 1 Knaben, deren Mutter gleichfalls blind geboren war. Ferner von einer Familie, in der von 14 Kindern 6 blind geboren wurden.

Cataracta congenita hatten nach Lucas 5 Kinder eines Einwohners von Löwen; Gibson operirte 6 Kinder, Söhne zweier Schwestern; Demours einen, dessen 3 jüngere Brüder daran litten.

Diese letzteren Fälle würden unter die »collaterale« Heredität des von Bollinger aufgestellten Schemas zu rechnen sein.

E. Müller**) berichtet, dass von 5 Schwestern 3 Linsentrübung von der Form des Schichtstaars hatten, bei zweien der letzteren war die Cornea abnorm klein. In dem einen Falle kam zum Schichtstaar eine Axentrübung hinzu, in einem zeigte der Schichtstaar zwei, in einem andern gar drei getrübte Schichten. Die Mutter soll in hohem Grade kurzsichtig gewesen sein, Müller vermuthet, dass sie dieselbe Cataractform gehabt habe.

Streatfeild***) beobachtete bei der Mutter und 5 Kindern (von 8) doppelseitige Cataract. Bei der Mutter war die Sehstörung im Alter von 1½ Jahren aufgetreten, bei den Kindern in verschiedenem Alter. Das älteste Kind war 6 Jahre als es Cataract bekam, die folgenden Kinder immer jünger, das jüngste ½ Jahre alt. Die Kinder sahen vorher gut und erblindeten sehr rasch in 4—6 Wochen. Bei allen waren die Staare von grauem opalescirendem Aussehen.

Mooren†) sagt: »Vor einigen Jahren operirte ich die Frau eines Gutsbesitzers an beiderseitiger Cataract, um jedesmal einige Tage nach der Operation des mütterlichen Cataract den durch dieselbe Störung blindgeborenen Säugling durch

---

*) C. M. Lusardi, Mémoire sur la cataracte congéniale. Troisième édition Paris 1827. Angezeigt in v. Ammon's Zeitschr. f. Ophth. Bd. I. S. 131.

**) v. Gräfe's Arch. f. Ophth. II. 2. p. 168.

***) London Ophthalmic Hospital Reports I, p. 104.

†) Mooren, Fünf Lustren ophthalmologischer Wirksamkeit S. 297.

OPHTHALM... LIBRARY

Cornealextraction zu operiren. Beide erlangten ein vorzügliches Gesicht«.

Ein sehr auffälliges Beispiel von hereditärer Anlage zum grauen Staar giebt Hirschberg*):

Von den 4 Kindern eines im 30. Lebensjahre am Staar erkrankten Mannes trat bei dreien im 28. Jahre ebenfalls der graue Staar auf. Das einzige Kind der jüngsten Tochter, ein einjähriges Mädchen, zeigte auf beiden Augen angeborenen Schichtstaar und wurde beiderseits mit Erfolg iridectomirt. Alle an diesen Patienten vorgenommenen Operationen hatten ein gutes Sehvermögen herbeigeführt.

Fünf genau beschriebene Fälle finden sich bei Klamroth**):

Zwei Zwillingsbrüder, sowie deren Vater litten am Staar, bei allen dreien soll die Cataract sich Anfangs der 20ger Jahre gebildet haben.

Ferner wurden 3 Schwestern in der Greifswalder Klinik operirt, deren jüngerer verstorbener Bruder gleichfalls am Staar gelitten hatte.

Cahnheim***) beobachtete in der Freiburger Augenklinik bei einem 6jährigen, sonst gesunden Jungen, dessen Vater 3 Jahre zuvor an einer weichen Catarakt des linken Auges operirt worden war, eine eigenthümlich geformte Trübung in der Linse des gleichnamigen Auges. Dieselbe reichte durch 3—4 fingerförmige Fortsätze vom hinteren Pol bis gegen die vordere Kapsel, welche ebenso wie die vordersten Linsenstrata völlig rein war. Der Bulbus selbst war etwas kleiner als der andere, die Iris etwas dunkler gefärbt als die rechte.

H. Bresgen†) theilt in der Wiener med. Wochenschrift Nr. 3 . 1875 einen Fall mit, wo in einer Familie der Schicht-

---

*) Deutsche Zeitschrift für praktische Heilkunde. 1874. p. 31. Referat in Nagel's Ophth. Jahresbericht f. 1874 p. 254.

**) O. Klamroth, Ueber Erblichkeit der Catarakt. Dissertation. Greifswald 1874. Referat in Nagel's Ophth. Jahresbericht f. 1874 p. 470.

***) Cahnheim, Ein Fall von congenitaler Catarakt Dissert. Freiburg i. Br. Referat in Nagel's Ophth. Jahresbericht 1875. S. 184.

†) Referirt im Jahresbericht etc. 1875 S. 401.

staar des 58jährigen Vaters sich unter 8 Kindern auf 6 vererbt hatte. Im linken Auge der zweiten Tochter bestand ausserdem vorderer und auf dem rechten hinterer Centralkapselstaar. Bei dem Vater und den beiden ältesten Töchtern von 25 und 23 Jahren war je eine Cataract total geworden. Die 4 Cataracte der beiden Töchter wurden mit Erfolg linear extrahirt.

Zwei weitere Fälle beobachtete Hirschberg*)

1) das Kind einer Mutter, die selbst congenitale Cataract hatte, litt an Schichtstaar.

2) Vater im 20. Jahr Cataract extrahirt, dessen Bruder Schichtstaar, Kind angeborene Cataract.

Knies**) bringt 5 Fälle von Spindelstaar; 4 davon betreffen Kinder einer Mutter, die selbst an stationärer Cataract litt und deren Vater ebenfalls an beiden Augen an complicirter Cataract erkrankt war. Die Staarform der Mutter ist mit grosser Wahrscheinlichkeit als ein wenig entwickelter Schichtstaar aufzufassen.

Rainsford***) fand bei einem 8jährigen Knaben totalen Irismangel auf beiden Augen. Dabei war der Augapfel etwas kleiner, die Hornhaut, unvollständig entwickelt, gieng ohne Aenderung der Krümmung in die Sclera über, war jedoch vollständig durchsichtig, die Linse in eine weisse geschrumpfte Cataract verwandelt. Die Mutter des Kranken soll ähnliche Augen gehabt haben.

Baudon*) beschreibt folgenden Fall:

Ein Mann wurde mit Cataract geboren; 4 Brüder hatten gute Augen; von seinen 7 Kindern hatten 5 Cataracta congenita. Von diesen 5 heiratheten 3. Der erste hatte 4 Kinder, 3 mit Cataracta congenita; der zweite hatte ebenfalls 4 Kinder, von denen 3 mit Cataracta congenita behaftet waren.

---

*) Jahresbericht etc. 1876.

**) Knies, Ueber den Spindelstaar. v. Gräfe's Archiv f. Ophth. XXIII, 2. S. 211, referirt im Jahresbericht 1877. S. 324.

***) Rainsford, Congenital Irideremia of both eyes. Brit. Med. Journal Sept., referirt im Jahresbericht 1878. S. 205.

†) Baudon, Cataracte congénitale, Receuil d'Ophth. 1878 p. 9. (Referirt im Jahresbericht f. 1878 S. 371.)

Das einzige Kind des dritten wurde mit gesunden Augen geboren. Eines der Kinder des zweiten heirathete, die mit Cataracta congenita behaftete Tochter discidirte Baudon. Im Ganzen wurden also in 4 Generationen 13 Individuen mit angeborener Cataract beobachtet.

Gjersing*) berichtet von einer Bauernfamilie, bei welcher unter einer Zahl von 26 Verwandten Cataract in 20 Fällen vorkam. Von den übrigen 6 waren 2 noch kleine Kinder; die Formen der Cataract waren verschieden.

Dor**) operirte ein 7jähriges Kind an beiden Augen mit Erfolg, dessen Vater mit 25 Jahren den Staar bekommen hatte. 6 Geschwister hatten gute Augen.

Ein sehr interessanter Fall von Vererbung des Staars mit Microphthalmos durch 3 Generationen ist von Mayerhausen***) beobachtet:

Eine Frau, deren Mutter an Microphthalmos und Cataract litt (Abnahme des Sehens im 40. Jahre, operirt im 42. Jahre), sah von Geburt an schlecht, konnte sich auf der Strasse kaum zurechtfinden; im 20. Jahre wurde sie mit Erfolg operirt, wahrscheinlich discidirt. Sie hat 9 Kinder gehabt, nur das neunte, ein Knabe, hat dieselbe Anomalie wie die Mutter. Bei der Mutter befand sich in beiden Augen Microphthalmos, Nystagmus oscillatorius, Cataracta secundaria. Bei dem Knaben in beiden Augen Microphthalmos, Nystagmus, vorderer und hinterer Kapselstaar.

Bei den nun folgenden Fällen aus der Tübinger Augenklinik ist vorzugsweise auf Anamnese und Befund Rücksicht

---

*) Gjersing. En Kataraktós Bondefamilie Ugesk. f. Läger R. 3. Bd. 26, Nr. 18. Referirt im »Centralblatt f. prakt. Augenheilkunde. 1879. S. 316. Jahresbericht f. 1878 p. 371.

**) Dor, über die psychol. Resultate einer doppelseitigen Operation einer Cataracta congenita. Congrès international à Milan, referirt i. Jahresbericht 1880. S. 375.

***) Dr. G. Mayerhausen. Vererbung von Mikrophthalmos etc. Centralblatt f. prakt. Augenheilkunde 1882. Aprilheft.

genommen; die therapeutischen Eingriffe und Heilerfolge sind kurz beigefügt.

I. Fall.

Familie Kuhn von Rangendingen O.A. Hechingen.

Catharine Kuhn, 24 Jahre alt, wurde am 7. Juni 1874 in der hiesigen Klinik aufgenommen. Vater und Mutter haben gute Augen, sind nicht blutsverwandt. Patientin hat 7 Geschwister, von denen 4 sehr gut sehen, dagegen sind, wie Patientin selbst, eine Schwester und ein Bruder zwischen dem 20ten und 30ten Lebensjahre am Staar erkrankt. Die beiden letzteren sind auf beiden Augen operirt worden; die Schwester sieht jetzt ordentlich, während der Bruder nichts sehen soll.

Patientin selbst hatte früher immer gute Augen gehabt, dieselben waren nie entzündet, noch sonst leidend gewesen. Seit etwa ½ Jahr (Herbst 1873) bemerkt Patientin, dass ihr rechtes Auge viel schlechter werde, es sei plötzlich über Nacht ein Nebel vor das Auge gekommen, so dass sie die Gegenstände wie durch einen Schleier gesehen habe. Allmählich habe sie nur noch verschwommen und dunkel die Umrisse der Gegenstände zu erkennen vermocht.

Auf dem linken Auge bemerkt Patientin ebenfalls seit etwa 4 Wochen eine bedeutende Abnahme der Sehkraft und es ist seit etwa 14 Tagen auch vor diesem Auge, wie wenn ein Nebel davor wäre. Patientin ist sonst gesund und hat nichts zu klagen. Keine Polyurie.

Status praesens. Das rechte Auge zeigt bei äusserlich normalen Verhältnissen fast reife weiche Cataract. Finger werden noch auf 30 Centimeter Abstand gezählt. Im linken Auge ebenfalls äusserlich normale Verhältnisse, Pupille durch eine diffuse Trübung verdunkelt, welche eine unreife, milchig weissliche homogene Cataract repräsentirt. In der Nähe liest Patientin mühsam Worte von Jäger 16.

Die Caracte werden später durch peripheren Schnitt mittelst Hohllanzenmesser mit zufriedenstellendem Erfolge extrahirt.

Obwohl beide Eltern gesunde Augen haben und auch sonst in der Verwandtschaft nichts von Augenleiden bekannt ist, so

ist doch das Auftreten von Staar bei drei Geschwistern und zwar bei allen so ziemlich in demselben Lebensalter eine auffallende Thatsache, welche bei dem Fehlen sonstiger ätiologischer Momente blos durch die Annahme einer ererbten Disposition erklärt werden kann; der Fall ist Bollinger's »collateraler« Erblichkeit zuzurechnen.

II. Fall.

Marie Arnold, 3 Jahre alt, aufgenommen 19. Juni 1876. Vater und Mutter sind Geschwisterkinder; nach Aussage eines Arztes hat das Kind die Linsentrübung zur Welt gebracht, es sah immer schlecht, doch findet es sich im Zimmer zurecht und spielt mit Puppen etc.

Ein zweites um ein Jahr älteres Kind hatte ebenfalls Cataracta congenita utriusque oculi, es ertrank. Ein um 2 Jahre jüngeres, das ebenfalls schon nach 5 Wochen starb, hatte Cataracta congenita eines Auges. In der Familie des Vaters und der Mutter ist nichts bekannt von Missbildungen irgend welcher Art. Die Mutter des Kindes ist zum zweiten Male verheirathet. Die mit ihrem zweiten Manne, ihrem Vetter, erzeugten Kinder haben alle Cataracta congenita, die mit ihrem ersten Manne erzeugten Kinder sind normal gewesen, nur eines lebt übrigens noch, bei dem keinerlei Missbildung vorhanden ist; die Disposition stammt also vom zweiten Manne her.

Beide Augen des Kindes zeigen eine eigenthümliche Form von Cataract. Die Trübung, welche links etwas grösser als rechts ist, betrifft den Kern der Linse und zeigt rechts ausspringende Zacken; die Randpartien sind durchsichtig.

Patientin wurde im Verlauf von etwa 4 Jahren mehrmals in die Klinik aufgenommen, auf dem linken Auge, wie auf dem rechten 3mal discidirt und rechts überdies noch eine Iridektomie vorgenommen.

Am 17. Mai 1883 wird das Kind, das psychisch hinter andern Kindern gleichen Alters entschieden zurückgeblieben ist, aber etwas lesen gelernt hat, wieder vorgestellt. Das Sehvermögen stellt sich folgendermassen heraus:

Rechts mit + 11 S = 3/60. Jäger Nr. 8 auf 3 cent. mit + 18 links S 1/60. Keine Besserung durch Gläser.

III. Fall.

Christian Holzapfel, 33 Wochen alt. Aufgenommen 3. December 1877.

Anamnese: Ungefähr 7 Wochen nach der Geburt des Kindes bemerkten die Eltern, dass das Kind nicht gut sehe, indem dasselbe Niemanden recht angeschaut und nach vorgehaltenen Gegenständen nicht gegriffen haben soll. Dem Licht dagegen soll der Blick des Kindes folgen. Aeusserlich war an dem Auge nie etwas Besonderes wahrzunehmen. Die Eltern des Kindes haben ganz gute Augen, dagegen soll eine Schwester der Mutter ein Kind gehabt haben, welches ganz blind geboren war.

Status praesens: das Kind ist gut genährt, zeigt einen mässigen Grad von Hydrocephalus und hat noch keine Zähne. Beide Augen, besonders das linke, sind kleiner als normal; Cornea links kleiner als rechts, im Uebrigen äusserlich normale Verhältnisse.

Rechts: Linse getrübt nach Art einer Cataracta zonularis, doch ist die Trübung nicht ganz auf eine Schicht beschränkt; die Trübung reicht nicht bis an den Rand, doch ist der freie Rand nicht breit. Die Trübung geht auch nicht bis an die vordere Kapsel und besteht aus zwei Lagen, der einen mehr vorne, der andern weiter hinten.

Das linke kleinere Auge zeigt auf Atropin keine ad maximum erweiterte Pupille, in der Gegend des Kerns ist eine Linsentrübung von unregelmässiger Dichte, an einzelnen Punkten intensiver getrübt, nicht auf eine bestimmte Schichte beschränkt. Das Kind scheint auf beiden Augen Lichtschein und Projection zu haben, es folgt dem Licht.

Patient wird im Verlauf von etwa 2 Jahren 5mal aufgenommen. Das Resultat der zu verschiedenen Malen auf beiden Augen vorgenommenen Iridektomieen und Discissionen ist beiderseits eine gute Pupille. Eine Functionsprüfung ist bei dem Patienten, der jetzt (1883) 6 Jahre alt, halber Cretin, noch un-

reinlich ist und noch nicht sprechen kann, selbstverständlich unmöglich.

Reinhold Holzapfel, 3/4 Jahre alt; aufgenommen 9. Februar 1880; Bruder des vorigen Patienten.

Anamnese: Gleich nach der Geburt wurde von der Mutter bemerkt, dass Patient keine normale Augen hat.

Status praesens: Rechts und links Mikrophthalmos, beiderseits am oberen Cornealrand Sclerosirung der Cornea. In der Pupille eine etwas tiefer als die Pupillarebene liegende intensiv weisse Trübung mit einzelnen radienförmig davon abgehenden trüberen Fäden. Auf Atropin erweitern sich die Pupillen; neben der weissen Trübung bekommt man noch rothen Reflex vom Augenhintergrund, kein deutliches Bild. Man sieht mit Sicherheit, dass die Linsentrübung nicht in der vorderen Corticalis sitzt. Patient wird innerhalb eines Jahres 2mal aufgenommen und beiderseits iridektomirt; er wird im Frühjahr 1883, etwa 4 Jahre alt, wieder vorgestellt; Patient ist furchtbar fett geworden, kann noch nicht gehen und nichts sprechen; eine Functionsprüfung ist unmöglich.

Die Mutter hat unterdessen ein weiteres Kind geboren, das wie 3 andere vor den 2 Patienten geborene Geschwister, normale Augen hat, wie eine Untersuchung der Augen ergab.

Die erbliche Disposition ist hier unzweifelhaft vorhanden, was nicht nur aus der Aehnlichkeit des Augenbefundes, sondern auch aus der Uebereinstimmung der psychischen Fähigkeiten beider Patienten hervorgeht. Ueberdies spricht die Thatsache, dass ein Kind einer Schwester der Mutter blind geboren wurde, wenn auch die Art des Augenleidens nicht genauer bekannt, entschieden für die Annahme der Vererbung einer Disposition. Die Vererbung, als von der Tante der Kinder ausgehend, muss als indirecte oder latente bezeichnet werden (Bollinger).

IV. Fall.

Georg Häfele, 20 Jahr alt aus Unterrheinsbach. Aufgenommen 1. November 1879. Geschrumpfter Staar und Missbildung des Ciliarkörpers.

Anamnese: Patient weiss über seine Augen nichts wei-

ter anzugeben, als dass er sie im jetzigen Zustande auf die Welt gebracht haben will. Nie hat eine Verletzung, nie eine Operation stattgefunden, weder rechts noch links. Ab und zu will er Entzündungen auf beiden Augen haben, das linke soll in der letzten Zeit schlechter geworden sein. In der Schule konnte Patient lesen und schreiben ohne besondere Anstrengung. In der Ferne sah Patient nie gut.

Der Vater des Patienten soll angeblich zwei Augen haben wie des Patienten linkes, zwei Schwestern und ein Bruder sollen ebenfalls schlechte Augen haben; über die Art des Leidens ist weiter nichts bekannt, als dass das Leiden derselben dem des Patienten ähnlich sei. Der Grossvater des Vaters soll ebenfalls schlecht gesehen haben. Zwei Schwestern und ein Bruder sehen ganz gut; im ganzen sind es 7 Geschwister; ein Geschwisterkind des Vaters männlichen Geschlechtes soll ebenfalls schlecht gesehen haben, aber operirt worden sein und jetzt besser sehen; der Vater dieses letztgenannten ist Grossonkel des Patienten und hat ebenfalls schlechte Augen gehabt.

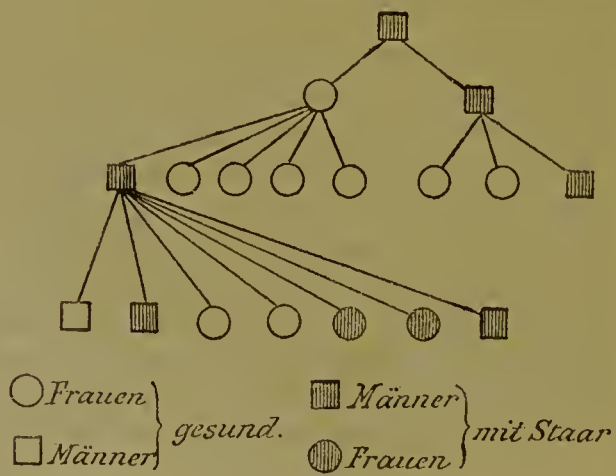

Status praesens: Links relatives Distinctionsvermögen, Snellen 60 auf 3 Meter in der Nähe Worte von Jäger 3 auf 2,5 Centimeter, convex 10 erlaubt die Schrift, aber nur grosse (Jäger 8), etwas weiter entfernt zu halten. Concavgläser bessern ein wenig für die Ferne, Convexgläser verschlechtern.

Auf dem rechten Auge ist Lichtschein und Projection gut, dasselbe ist etwas härter als das linke.

Nystagmus rotatorius et horizontalis. Im Centrum der Cornea findet sich eine intensive grauliche Trübung mit unregelmässiger Oberfläche; vordere Kammer abgeflacht. Die Iris ist mit dem Sphincterrande gegen die Trübung an der Cornea adhärent. Pupille verschlossen.

Links leichte Conjunctivitis catarrhalis, Cornea ist klar, Pupille normal weit, reagirt prompt auf Licht. Die vordere Kammer ist tief, die Vorwölbung der Iris gegen den Pupillarrand hin fehlt; in der Pupille, die nirgends adhärent ist, findet sich eine unregelmässige weisse membranöse Trübung, auf derselben liegt nach innen oben etwas braunes Pigment. Der Augengrund ist wegen des Nystagmus nur schwer zu sehen, doch zeigt die normal gefärbte Papille einen hellen Ansatz nach aussen unten, von bläulich-weisser Farbe.

Am 22. November wird rechts nach aussen unten eine Iridectomie gemacht; das Irisgewebe zeigt sich sehr brüchig, so dass es nur gelingt, einige Fetzen hervorzuziehen, doch retrahiren sich die Ränder der Pupille; durch dieselbe ist noch kein rother Reflex vom Augenhintergrunde zu bekommen, auch

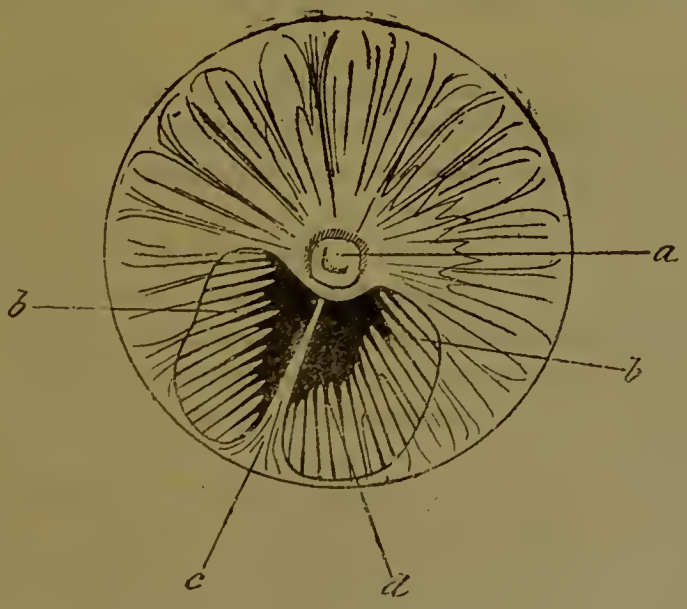

zählt Patient keine Finger, dagegen sieht man in der Pupille nach aussen unten vom peripheren Rande her einen braunen, unregelmässig gefalteten, mit Leisten und Vertiefungen versehenen Körper, der nach dem Centrum hin in einzelne (8—10) Spitzen endigt (b in der Figur); es handelt sich hier unzweifelhaft um dislocirten Ciliarkörper und Ciliarfortsätze.

Im Centrum hinter der trüben (a in der Figur) Cornea findet sich eine weissliche unregelmässige Masse, geschrumpfter Staar; zwischen diesem und dem braunen Ciliarkörper ist nur ein schmaler Raum, durch den man etwas rothen Reflex vom Augengrunde bekommt. Später (10. December) wird durch eine wiederholte Iridectomie die Pupille nach unten zu vergrössert. Zwischen der alten und der neuen Pupille ist ein dünner Faden Iris (c in der Figur) stehen geblieben. Am 14. Januar 1880 zählt Patient rechts Finger in nächster Nähe und erkennt Farben in grossen Tafeln, wird also wesentlich gebessert entlassen.

V. Fall.

Margarethe Vogt, 10 Jahr alt. Aufgenommen 5. Juli 1880.

Der Fall ist dadurch bemerkenswerth, dass zwei verschiedene Missbildungen an demselben Individuum zusammentreffen, von denen die eine vom Vater, die andere von der Mutter ererbt ist.

Anamnese: Patientin kam blind zur Welt als das älteste von 7 Geschwistern. Von den Geschwistern des Vaters sind einige blindgeboren. Ebenso brachte Patientin eine Anomalie der Finger beider Hände zur Welt, die in der Familie der Mutter vorkommt und von der auch 3 Geschwister sowie die Mutter betroffen sind. Die übrigen Geschwister haben gute Augen; keine Blutsverwandtschaft zwischen den Eltern weder mütterlicher- noch väterlicherseits in aufsteigender Linie.

Patientin wurde beiderseits 3mal operirt im 1. und 2. Lebensjahre.

Status praesens. Deutlich rachitische Zähne mit Defecten, nieder, schmal mit Incrustationen bedeckt.

Rechts und links guter Lichtschein und gute Projection. Auf Atropin erweitern sich beide Pupillen ohne Synechieen,

doch nicht ad maximum; vordere Kammer rechts und links tief, Iris flach, in der Pupille Trübungen.

Rechts etwas unregelmässige weisse dichte Trübung, die nach oben aussen etwas dünner ist. Vom Augengrund kein rother Reflex, zählt Finger mit Mühe in nächster Nähe.

Links: die Trübung in der Pupille ist intensiv weiss und füllt die ganze Pupille aus, keine Structur in der Trübung.

An beiden Händen Missbildung am Skelet der Finger.

Rechts: Zeige- und Mittelfinger sind verkürzt, die zweiten Phalangen sehr klein, bei dem Mittelfinger ist auch die erste Phalanx verkümmert.

Links: zweite Phalanx des Zeige- und kleinen Fingers verkürzt, erste und zweite Phalanx des Mittelfingers ebenfalls verkümmert.

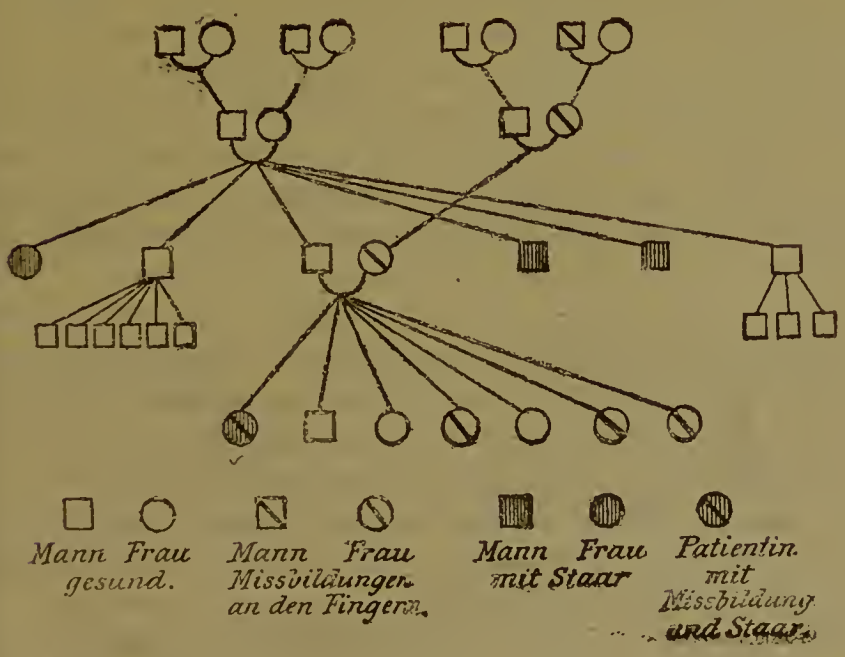

Wie der vorstehende Stammbaum zeigt, stammt die Disposition zu Staar aus der Familie des Vaters, die Disposition zu der Missbildung der Finger aus der Familie der Mutter der Patientin.

In der Zeit vom 5. Juli bis 21. November 1880 wird Patientin 2mal aufgenommen, rechts bei der ersten Aufnahme discidirt, bei der zweiten die Nachstaarmasse extrahirt; links

wird die ganze Staarmasse, die sich sehr derb zeigt, nach vorhergehender Iridektomie extrahirt.

Die Functionsprüfung nach der Heilung ergiebt:

Rechts mit Convex 14 Snellen 60 auf 2 Meter, mit Convex 20 Snellen V in der Nähe.

Links mit Convex 14 Sn. 60 auf 1 Meter mit Convex 20 Snellen Nr. IX in der Nähe.

VI. Fall.

Lambert Neher, 14 Jahr alt. Aufgenommen 4. Juli 1880.

Anamnese: In der Familie ist ausser dem Vater und einem Bruder und dem Patienten selbst nichts von Augenleiden bekannt, ebensowenig etwas von sonstigen angeborenen Anomalien. 3 Brüder, die 2 ältesten und der jüngste, haben gute Augen. Die mit Staar behafteten Brüder sind die 3. und 4. geborenen; eine Schwester, das jüngste Kind, ist gesund. Der Vater, ein Hausirer, kam mit Staar beider Augen zur Welt und wurde vor etwa 50 Jahren dahier von Professor Gärtner und von Professor Riecke operirt; seither sieht er links leidlich, rechts wenig, doch kann er sich seinen Unterhalt verdienen. (Status des Vaters, der sich in der Ambulanz der Klinik vorstellte:

Das rechte Auge hat eine stärkere als normal gewölbte Cornea, die vordere Kammer ist tiefer als normal, die Iris flach. In der unteren Hälfte der Pupille ist eine weissliche Trübung, die mit der Iris schlottert. Der Augenhintergrund zeigt aussen an der Papille eine grosse weisse atrophische Sichel;

Auch am linken Auge eine tiefe vordere Kammer, vermehrte Wölbung der Cornea; keine Trübung in der Pupille, Aphakie. Sichel nicht so breit.

Links sieht Patient Finger auf 5 Meter, rechts in nächster Nähe.)

Der um 3 Jahr ältere Bruder des Patienten wurde hier von Professor Nagel anno 1872 gleichzeitig mit dem Patienten operirt; derselbe sieht beiderseits leidlich gut.

Patient selbst kam blind zur Welt und wurde 1872 hier wegen Cataracta zonularis beiderseits operirt, kam dann in eine

Blindenanstalt und jetzt hierher, um sich eventuell weiter behandeln zu lassen.

Status praesens: Rechts Snellen 12 in nächster Nähe, Links Snellen 24 in nächster Nähe. Beiderseits Nystagmus, tiefe vordere Kammer, abnorm verstärkte Cornealwölbung.

Rechts nach oben Coloboma arteficiale, in der Pupille Trübung von Nachstaar mit Pigmentauflagerung. Im obersten Theil der Pupille ragen die Ciliarfortsätze herein in der Zahl von c. 10. Dieselben sind an der Nachstaarmembran adhärent.

Links Cornea ebenfalls abnorm stark gewölbt. Pupille senkrecht oval, nach oben gegen die Cornealnarbe gerückt. In der Pupille findet sich eine flottirende Trübung. Wegen des Nystagmus ist ein deutliches Bild vom Augenhintergrund nicht zu bekommen.

Mittelst einer Discission mit 2 Nadeln erhält man auf dem rechten Auge im Centrum der Nachstaarmembran eine grosse schwarze Pupille, durch die der Augengrund deutlich zu sehen ist; über die Details ist wegen des Nystagmus nichts auszusagen, doch sind gröbere Anomalien nicht vorhanden; die Papille hat verschwommene Grenzen, keine Sichel, die Arterien sind etwas dünner als normal. Der Befund auf dem linken Auge ist nach einer Discission folgender: der Contour der Papille ist sehr undeutlich, nach oben von derselben sind mehrere weisse Herde, nach innen grenzt an dieselbe eine intensive grauliche Trübung an. Sowohl über den weissen Herden, als auch nach innen von der Papille zeigen die Gefässe einen sehr unregelmässigen Verlauf, als Ausdruck stärkerer Niveau-Differenz (Ablösung). Nach oben ebenfalls Veränderungen in der Retina; trübere Stellen mit unregelmässigem Gefässverlauf, die als Netzhautablösung ziemlich deutlich zu erkennen sind. Im Uebrigen sind an den Stellen der Peripherie, wo sich keine Zeichen von Netzhautablösung finden, Unregelmässigkeiten in der Pigmentvertheilung.

Josef Neher, 17 Jahr alt, Knecht, Bruder des Patienten Lambert N., sah von frühester Jugend auf gut bis zum 8. Jahr; am linken Auge erblindete er angeblich im 9. Jahr, $^1/_2$ Jahr später auch am rechten Auge.

Im Jahr 1872 wurde Patient gleichzeitig mit seinem Bruder Lambert hier operirt.

Status praesens:

Rechts mit Convex 10 Snellen 12 auf 5 Meter;

Links mit Convex 10 Snellen 60 auf 1,5 Meter.

Rechts Aphakia artificialis, Coloboma artificiale nach oben. Pupillarrand beweglich, temporaler Irisschenkel in die Narbe eingeheilt. In der Pupille feine Membran, in der eine ringförmige weisse Trübung sich befindet, deren Mitte nicht getrübt ist. Papille und sonstiger Augengrund normal.

Links Coloboma artificiale nach innen unten; in der Pupille dichte Membran von graulichen Trübungen, auf der an einzelnen Stellen braunes Pigment liegt.

Am 14. Februar 1883 Status idem. Eine auf dem linken Auge vorgenommene Discission hatte als Resultat folgende Besserung des Sehvermögens: mit convex 11 Snellen 24 auf 5 Meter, mit convex 18 Jäger 3.

VII. Fall.

August Rau, 3 Jahre alt. Aufgenommen am 4. Juni 1883.

Anamnese: Der Vater des Kindes soll angeblich in frühester Jugend nichts oder sehr wenig gesehen haben. Er wurde auf beiden Augen mit Erfolg operirt, so dass er jetzt im Stande ist, gröbere Geschäfte gut zu besorgen; sonst ist in der Familie des Vaters nichts von Staar bekannt, insbesondere haben auch die Kinder der Geschwister desselben gute Augen. Keine Consanguinität der Eltern des Vaters.

Patient selbst soll gleich nach der Geburt im Wesentlichen dieselben Verhältnisse an den Augen dargeboten haben, wie jetzt; eine Entzündung an den Augen war nie vorhanden.

Status praesens: Schwach entwickelte Muskulatur der Beine, Zeichen von Rachitis, Fettpolster nicht so gut entwickelt, als bei andern Kindern dieses Alters. In intellectueller Hinsicht ist Patient entschieden zurückgeblieben, er kann noch nicht sprechen, gleichfalls in physischer Hinsicht, Patient kann noch nicht gehen. Patient zeigt auch das andern mit angeborener Cataract behafteten Kindern eigenthümliche unruhige

Verhalten, greift viel nach seinen Augen, bewegt die Hand häufig vor dem Auge hin und her, um es abwechselnd zu beleuchten und zu beschatten; sehr häufig werden die Augen geöffnet und wieder geschlossen, viel hin und her bewegt, ohne jedoch den Charakter des Nystagmus zu zeigen. Eigenthümliche Schädelbildung, Gesichtsschädel springt etwas vor, die Bulbi liegen sehr tief, der Scheitel der Cornea liegt etwa 1 Centimeter hinter der Nasenwurzel. Patient hat erst 12 Zähne, die 4 oberen und 4 unteren Schneidezähne, sowie den zweiten Backzahn auf beiden Seiten oben und unten.

Die Bulbi selbst sind normal gross.

Rechts zeigt die Cornea normale Wölbung und ist vollständig durchsichtig. Die Pupille bietet nichts Abnormes dar, erweitert sich auf Atropin bedeutend, doch nicht ad maximum; keine Reste von membrana pupillaris perseverans. Die Linse zeigt eine unregelmässige keine deutliche Structur besitzende Trübung und gleicht eher einer dichten scheibenförmigen Nachstaarmasse; eine deutliche zonuläre Trübung ist nicht zu erkennen.

Links zeigt die Cataract ebenfalls keine deutliche Structur, doch ist im Centrum eine intensiv weisse punktförmige Masse zu unterscheiden, welche ein weniger getrübter grauer Ring umgibt. Auch hier scheint die Staarmasse geschrumpft zu sein, was sich aus der Tiefe der vorderen Kammer ergibt. Cornea und die übrigen Verhältnisse wie rechts. Vom Augenhintergrunde erhält man einen der Intensität der Trübung entsprechenden rothen Reflex; bei der Unruhe des Kindes ist zur Zeit ein Bild vom Augengrunde nicht zu bekommen.

Eine Operation ist zur Zeit noch nicht vorgenommen.

VIII. Fall.

Theresia Eberle, 25 Jahre alt, aufgenommen 23. October 1880.

Patientin hat früher gut gesehen, seit dem 14. Jahre kamen öfter äussere Augenentzündungen vor. Seit 3—4 Jahren nimmt die Sehkraft ab, seit 1 Jahr ist das rechte, seit 6 Wochen das linke Auge erblindet. Die Mutter hat gleichfalls an

grauem Staar gelitten, der sich im 54. Lebensjahre ausbildete. Zur Operation kam es nicht, da sie bald darnach starb; Ein Bruder, der in Gesichtsbildung und Constitution der Patientin sehr ähnlich ist, ist im Alter von 35 Jahren erblindet.

Status praesens: Patientin ist schwächlich und schlecht genährt, hat an verschiedenen Körperstellen Narben, die auf frühere Knochenleiden schliessen lassen. Es besteht chronische Blepharitis marginalis, Conjunctivitis, Epiphora in Folge von Stricturen des Thränen-Nasenkanals. Nach vorgängiger Beseitigung dieser Leiden, soweit es möglich war, wurden beide weichen Cataracte durch Extraction operirt und beiderseits eine Sehschärfe $^5/_{18}$ bis $^5/_{12}$ erzielt. Mehrere Jahre lang hielt sich das Sehen auf gleicher Höhe, dann erfolgte eine Abnahme durch Nachstaarbildung, so dass Discision der getrübten Kapsel erforderlich wurde.

Der ältere Bruder der Patientin, Joseph Eberle, gleichfalls anämisch, schlecht genährt und apathisch, erschien 3 Jahre später im Alter von 35 Jahren. In den letzten $1^1/_2$ Jahren waren beide Augen nach einander erblindet, zuerst das linke. Die weichen Cataracte wurden mit gutem Erfolge extrahirt. Bei beiden Operationen wurde nach Eröffnung der vorderen Kammer ein so starker Collaps der Cornea bemerkt, wie er sonst nur in hohem Alter bei starkem Marasmus vorzukommen pflegt.

IX. Fall.

Zum Schlusse führe ich noch einen Fall an, in welchem die Cataracte sich zwar nicht als solche direct vererbt hat, aber im Zusammenhange mit andern bereits in früheren Generationen vererbten Missbildungen stand. Es handelte sich um einen 2jährigen Knaben, Anton Abele, welcher in der ersten Lebenszeit gut gesehen haben, dann aber nach einer länger dauernden schweren Erkrankung — wie angegeben wird, an Hirnentzündung und Ruhr — auf beiden Augen unter Trübung der Pupillen erblindet sein soll. Die cataractöse Trübung betraf die ganze Linse, kein freier Rand war sichtbar, in der vorderen Corticalis fand sich eine dichtere weissglänzende Trübung.

Unter den Angehörigen des Kindes soll grauer Staar nicht vorgekommen sein, dagegen wird angegeben, dass die Mutter und ebenso deren Mutter stottern und dass eine Schwester der Mutter ein Kind mit zu kurzen Fingern zur Welt gebracht hat.